Az Egészségügyi Minisztérium szakmai protokollja
Otitis media chronica (krónikus középfülgyulladás)

Készítette: *A Fül-orr-gégészeti Szakmai Kollégium*

Egészségügyi Minőségfejlesztési és Kórháztechnikai Intézet

I. Alapvető megfontolások

1. A protokoll alkalmazási területe
Fül-, orr-, gégészet, gyermekgyógyászat.

2. Definíció
Hat hétnél tovább fennálló folyamatos, vagy vissza-visszatérő középfülgyulladás.

3. Kiváltó tényező
Fülkürt működési zavar, fülkürt-hurut.

4. Kockázati tényezők (fülkürt-hurut kiváltója)

4.a. Krónikus felső légúti hurut.
A felső légúti hurutra predisponaló tényezők:
- Gátolt orrlégzés
- Orrgarat-mandula megnagyobbodás (vegetatio adenoides)
- Orrsövényferdülés (deviatio septi nasi)
- Arcüreggyulladás (sinusitis maxillaris acuta ill. chronica)
- Rostasejtek gyulladása (ethmoiditis acuta ill. chronica, ethmoiditis chronica polyposa),
- Az orrmelléküregek együttes gyulladása (pansinusitis acuta illetve chronica)
- Rhinitis chronica, rhinitis allergica
- Fejlődési rendellenességek (pl: szájpadhasadék, choanalis atresia)

4.b. Külső légnyomás és a középfül nyomás kiegyenlítésének akadályozottsága (repülőn például hypobaricus hatás).

5. A betegség leírása

A krónikus középfülgyulladás két csoportra osztható:
5.1. Otitis media catarrhalis chronica (hurutos, vagy nem gennyes krónikus középfülgyulladás)
5.2. Otitis media suppurativa chronica (Krónikusgennyes középfülgyulladás)

5.1. Otitis media catarrhalis chronica
A *hurut* szó pontosan nem definiált fogalom, a mindennapi életben azt értjük alatta, hogy nem gennyes gyulladásról van szó. Krónikus hurutos középfülgyulladásról akkor beszélünk, ha hat hete fennállnak a betegben a középfül nem gennyes gyulladására utaló panaszok.

Lehet egyszerű, savó nélküli formája (otitis media catarrhalis chronica simplex), illetve savós formája (otitis media catarrhalis chronica serosa).

5.1.1. Otitis media catarrhalis chronica simplex

Az egyszerű hurutos középfülgyulladás szinte észrevétlenül jelentkezik. Ritkán akut huruttal kezdődik, akkor fájdalom előfordul, de általában feltűnő tünetek nélkül alakul ki. Predisponáló tényezőként ugyancsak a gátolt orrlégzés szerepel.

A hurutos középfülgyulladás kialakulásának mechanizmusa döntően fizikai jellegű. A fülkürt feladata, hogy az egyébként zárt, légtartó dobüregben a külső levegővel azonos nyomást biztosítson. Ezt normális körülmények között, észrevétlenül végzi a fülkürt, nyeléskor megnyitja az orrgarati szájadékot, és kiegyenlítődik a dobüregi nyomás. Az állandóan nyitott fülkürt sem kedvező állapot a középfül funkciója szempontjából. A nyomás kiegyenlítésre képtelen fülkürt esetén a zárt dobüregben fogy a levegő, mert kezdetben az oxigén tartalma, később a nitrogén tartalma is lassan felszívódik, pótlás hiányában a nyomás csökken a dobüregben, és a külső levegő nyomása benyomja a dobhártyát. Ez úgy jelenik meg, mintha a dobüreg beszívná a dobhártyát.

5.1.2. Otitis media catarrhalis chronica serosa

A kiváltó okok ugyanazok, mint az egyszerű középfülhurut esetén. A tartós szívó hatás következtében a dobhártya már nem tud jobban behúzódni, ezért a dobüregi nyálkahártya ereiből savót szív ki. Ilyenkor a savó lényegében passzív transsudatum, szalmasárga színű. Kezdetben csak részben tölti ki a dobüreget, ezért mint hajszál tűnik át a savó szintje a dobhártyán keresztül. Ez a niveau-vonal a fej helyzetétől függően, ahogy az adhézió ezt megengedi, igyekszik mindig a vízszintes síkot követni. Ha sikerül levegőt befújni a fülkürtön keresztül a középfülbe (autoinsufflatio), akkor a niveau vonal helyett buborékok tűnnek át.

A hurut felismerésében döntő szerepe van az *operációs mikroszkópos* vizsgálatnak.

Szabadszemes vizsgálattal a dobhártya behúzódása esetleg nem ismerhető fel, ezért ha nincs kéznél mikroszkóp, akkor a nagyítóval ellátott otoscop vagy endoscop is segíthet. Az operációs mikroszkóp előnye, hogy a dobhártya térbeni helyzete két szemmel jobban látható. További műszeres vizsgálat a tympanometria. Az audiológiai állomások standard felszerelése a tympanometer. A tympanometriával ki lehet mutatni a dobüregi negatív nyomást, illetve a dobüregi folyadék gyülemet (C ill. B típusú görbetípusok).
Az orr és orrmelléküregek valamint az orrgarat biztonságos megtekintését szolgálja a *fiberoscop*.

5.2. Otitis media suppurativa chronica

Két formája ismeretes: *mesotympanalis forma* (otitis media suppurativa chronica mesotympanalis vagy tubotympanalis) és cholesteatomás forma (otitis media suppurativa chronica cholesteatomatosa).

Egészségügyi Minőségfejlesztési és Kórháztechnikai Intézet

Ha *a kétféle krónikus gennyes otitis közös jellemzőit* szeretnénk összefoglalni, akkor azok a következők:

- Hosszabb ideje, általában éveken át tartó állandó, vagy vissza-visszatérő fülfolyás.
- Vezetéses jellegű halláscsökkenés.
- Fültükri képben vagy valódi perforáció (mesotympanalis forma) vagy perforációnak látszó hámzsák szájadék (cholesteatomás forma) látható.
- A szövődménymentes krónikus otitis nem fájdalmas.

A „*hosszabb idő*" fogalma kicsit bizonytalan. Akik szeretnek „skatulyázni", azok azt mondják, hogy 6 hét után krónikus a folyamat. A gyakorlatban ez a pontos időtartam megadás nem mindig lehetséges. Az akut szakasz átmehet subacut, illetve lárvált, maszkolt formába, eltarthat tovább, mint 6 hét, de megfelelő kezelésre, műtét nélkül is meggyógyul a folyamat. A valódi krónikus gennyes otitis csak műtétre gyógyul meg, műtét nélkül, kezelésekkel nyugvó állapot ugyan elérhető, de az ismérvek nagy része, a dobhártya perforáció, vagy hámzsák, a vezetéses jellegű halláscsökkenés, továbbra is fennáll. Egyes esetekben, megfelelő kezeléssel ugyan teljesen száraz, gyulladásmentes viszonyok érhetők el, sőt a perforáció is záródhat rendkívül vékony, atrophiás hártya formájában, vagy éppen vaskos, meszes plackok formájában. Ez az állapot az un. residualis állapot, de maradványtünetek mindig maradnak vissza, mint például a vezetéses halláscsökkenés (*Residua otitidis mediae suppurativae chronicae*, residuum egy maradvány, residua több maradvány). A visszaesés lehetősége ezen esetekben mindig fennáll.

A *vissza-visszatérő fülfolyás* arra utal, hogy lehetnek száraz periódusok, de a fültükri kép általában ilyenkor is arra utal, hogy nem gyulladásmentes a fül, például nedvesen csillogó, duzzadtabb a dobüregi nyálkahártya, de nincs annyi váladék, hogy azt a beteg észlelje. Cholesteatomás folyamat esetén is lehetnek látszatra nyugodt periódusok. Egyik lehetőség, hogy a szűk hámzsák szájadékot beszáradt pörk lezárja. Ez az „ominosus pörk" krónikus fülfolyamatra utal. A másik lehetőség, hogy olyan tág, széles a hámzsák szájadéka, hogy kitisztítható a hámzsák benneke, és hosszabb ideig nyugalom látszatát kelti. Az is előfordul, hogy az öntisztuló folyamat lassan eleszi a környező csontfalat és un. spontán radikális üreg alakul ki, ami a radikális fülműtét utáni helyzethez hasonlít és a természet öngyógyító tevékenységének eredményeként, a cholesteatomás otitis maradványállapotaként is felfogható.

Vezetéses jellegű a halláscsökkenés, mert a hangvezető rendszerben több helyütt is lehet eltérés. A dobhártya folytonosságának a hiánya önmagában már vezetéses halláscsökkenést okoz, ehhez járulhat még a hallócsontok különböző mérvű károsodása. Természetesen idővel a vezetéses komponens mellé idegi komponens is társulhat, részben a természetes öregedési folyamat (presbyacusis) miatt, részben a krónikus gyulladás belsőfülre való hatása következtében.

A *fültükri kép* alapján már a kórtörténet ismerete nélkül is felállítható a diagnózis. A kép különbözik, attól függően, hogy mesotympanalis, vagy cholesteatomás otitisről van szó.

Egészségügyi Minőségfejlesztési és Kórházmenedzsment Intézet

A *mesotympanalis otitis*nél valódi perforációt látunk. A perforáció nem éri el a rostos dobgyűrűt, mindig látni kis dobhártyamaradványt a perforáció és a rostos dobgyűrű közt. A csontos falat nem érinti a perforáció. Ezért ezt a fajta perforációt centrális perforációnak is hívjuk. A perforáció nagysága a gombostűfejnyitől a pars tensa mind a négy kvadránsára terjedő nagyságot érhet el. A leggyakoribb az alsó kvadránsok területén elhelyezkedő vese alakú *centrális perforáció*.

A *cholesteatomás otitis*nél ugyan lyukszerű képződményt látunk, ez azonban nem valódi perforáció, hanem egy hámzsák szájadéka. Két fő lokalizációja fordul elő. Epitympanalisan, a pars flaccidának megfelelően, illetve a hátsó kvadránsok területén. Mindkét esetben pusztul a környező csontos fal is. Ezért régebben ezt *széli, vagy marginális perforáció*nak hívták. Ma is használjuk ezt a kifejezést, de mindig azzal a kitétellel, hogy tudjuk, hogy nem valódi perforációról van szó. Van olyan cholesteatoma, ami valószínűleg veleszületett, nem az un. invaginatios teória szerint fejlődött ki, ott nincs a zsákba vezető járat, primer cholesteatomanak nevezzük az ilyen cholesteatomákat.

A *váladék* is különbözik a kétféle otitisnél. *Mesotympanalis* esetben mucosus, *mucopurulens*, nem bűzös váladék ürül. *Cholesteatománál* a cholesteatoma benneke, az elpusztult hám, kezdetben nem tud kiürülni, a zsák telik, majd nagyobbodik, nyomja, pusztítja a környező csontot. Az élesebb csontperemeknél megtörik a hámzsák folytonossága, itt sarjadzás, sőt polypképződés is megindulhat, és ez a sarjas, polyposus szövet termeli a váladékot, ami keveredik a cholesteatoma bennékkel, és *bűzös, eves, csontbűzű fülfolyást* okoz. A képet néha gombás folyamat megzavarhatja.

A fültükri képben a *különbség a hurutos és a gennyes krónikus középfülgyulladás közt* az, hogy a gennyesnél a dobhártya folytonossága megszűnik, perforáció vagy hámzsák látható, a hurutosnál a dobhártya folytonossága megtartott marad, szabad szemmel szinte épnek tűnhet, csak mikroszkóppal látszik, hogy nem ép.

II. Diagnózis

A KRÓNIKUS HURUTOS ÉS GENNYES OTITISEK DIAGNOSZTIKÁJA

1. Kötelezően elvégzendő diagnosztikus vizsgálatok

- Részletes anamnézis
- Általános fül-, orr-, gégészeti vizsgálat
- Mikroszkópos fülvizsgálat,
- Súgott- és társalgó beszéd vizsgálata, hangvillavizsgálat
- Audiológiai vizsgálat
- Spontán vestibuláris jelek vizsgálata
- Fistulatünet vizsgálata
- N. faciális működésének vizsgálata és dokumentálása

2. Kiegészítő diagnosztikai vizsgálatok

- Tympanometria (ha a dobhártya folytonossága megtartott)

Egészségügyi Minőségfejlesztési és Kórházhigiénés Intézet

- Schüller Rtg felvétel
- Az os temporale CT vizsgálata krónikus gennyes középfülgyulladások azon eseteiben indokolt, amikor komplikációk (intrakraniális, extracraniális illetve intratemporális) jelenlétére van gyanú, valamint krónikus cholesteatómás középfülgyulladások eseteiben, amikor a betegség kiterjedésének (epitympanalis, subcochlearis stb.) pontosabb megítélését várjuk a vizsgálattól.

3. Differenciál diagnosztika

3.1. Krónikus hurutos középfülgyulladás differenciál diagnosztikája:
Amennyiben a behúzódott dobhártya mögött savót észlelünk, akkor ez a rossz fülkürt működésre utaló jel. Ha a dobhártya mögött a középfül üregrendszerét savó tölti ki, de a behúzódás jelei nélkül, akkor a következő lehetőségekkel kell számolnunk:

- A középfül üregrendszerében elhelyezkedő tumor
- Allergiás folyamat, mely érinti a középfül nyálkahártyáját, pl: tejallergia
- Liqorrhoea
- Maszkolt mastoiditis lehetősége

3.2. Krónikus gennyes középfülgyulladás differenciál diagnosztikája:

- Otitis externa súlyos esetei
- Malignus otitis externa
- Myringitis granulosa súlyos esetei
- Hallójáratból kiinduló malignus folyamatok

III. Kezelés

1. A krónikus hurutos középfülgyulladás kezelése
A *kezelési elvek*et illetően nincs egyértelmű álláspont. A megelőzés tekintetében mindenki egyetért abban, hogy gyermekkorban döntő szerepe van az adenotomiának. Korábban az adenotomia egy felületes, rövid ideig tartó bódításban, vakon végzett epipharynxba való „bekaparás" volt, nagy pszichés terhet róva az operatőrre. Ma már intratrachealis narcosisban bőven van időnk, szem ellenőrzése mellett, aprólékosan kivitelezni az orrlégzést és a fülkürt működést zavaró orrgaratmandula túlburjánzás szinte teljes eltávolítását. Tehát a műtétet lehet akár adenectomia-nak is nevezni.

Abban már vita van, hogy savó esetén mit tegyünk az adenotomia mellett.

1. Vannak, akik az adenotomiát elegendőnek tartják.
2. Vannak, akik az adenotomia mellett paracentálnak, leszívják a dobüregi váladékot, és megfigyelik a beteget.
3. A leggyakrabban azonban ventillációs tubust, grommetet helyeznek be a dobhártyába az adenotomiával egyidejűleg.

A grommet különböző biokompatibilis anyagból készülhet. Az a tapasztalat, hogy egyénenként kell eldönteni a követendő terápiát. Ahol nincs szoros kontrol alatt a gyermek, ott a grommet behelyezés a célszerű. Ahol szoros kontaktus áll fenn a beteg és orvosa közt,

Egészségügyi Minőségfejlesztési és Kórháztechnikai Intézet

lehet várni mind a paracentesissel, mind a grommet bevezetésével. Erre az időre erőteljesebb nyálkahártya lohasztással járó orrspray-ket kell alkalmazni, bízva abban, hogy az orrlégzés javulásával a fülkürtműködés zavara is javul. Mivel krónikus folyamatról van szó, az antibiotikus kezelés értelmetlen. Ha grommetet tettünk be, akkor időnként ellenőrizni kell, nem fertőződött-e felül, ilyenkor fülfolyás jelentkezik. Ebben az esetben legjobb, ha eltávolítjuk a tubust, és ha megnyugszik a fül, újabbat helyezünk be. Ha elöl, a felső és az alsó quadráns határán helyezzük be, akkor a hám kifele vándorlása spontán „megszüli" 6-12 hónap alatt a tubust. Ha a hátsó quadrásba helyezzük a csövet, amit nem ajánlunk, mert sérülhetnek a hallócsontok, a nervus faciális, vagy a belső fül, akkor igen hamar kilökődik.

Nem szoktuk erőltetni a spontán kilökődés előtti eltávolítást, mert akkor maradandó perforatio maradhat a helyén, amit csak műtéttel tudunk zárni. Ha már későn tesszük be a csövet, amikor már a dobhártya meggyengült, atrófiássá vált, akkor is viszonylag hamarabb kilökődik a cső. Uszodában uszodadugó használata ajánlatos, de megbízható családok esetében megengedhetjük az uszodadugó nélküli úszást is. Ha spontán kilökődik a tubus, akkor várunk egy-két hetet, hogy kell-e újabbat visszahelyezni. Nyolc, tizenkét éves korra általában elhagyható a grommet visszahelyezés.

2. A krónikus gennyes középfülgyulladás kezelése

A krónikus gennyes középfülgyulladás kezelése műtét. Antibiotikus kezelésnek csak acut exacerbatio esetén van értelme. A mai felfogás szerint az adekvát műtét a tympanoplastica. A tympanoplastica előtt, ha van rá lehetőség, a predisponaló tényezőket ki kell iktatni (adenotomia, septumresectio, arcüreg gyulladás szanálása stb.) Szövődményes esetekben szóba jöhet még a klasszikus radikális fülműtét, de helyette ma már inkább a tympanoplastica un. nyitott verzióját alkalmazzuk.

Tympanoplastica a krónikus gennyes középfülgyulladás és maradványállapotainak modern sebészi terápiája, melynek célja zárt légtartó dobüreg kialakítása (sanatio) és hallócsont láncolat rekonstrukciója, (hallás javítása vagy megőrzése). Tympanoplasticára szükség lehet gyermekkorban és felnőtt korban egyaránt.

3. Műtéti indikáció

Krónikus hurutos középfülgyulladás esetén minimum adenotomia (l. III/1 pont). Ha adenotomia után is fennáll a savós folyamat, akkor ventillatios tubus behelyezés szükséges.
Krónikus gennyes középfülgyulladás esetén a műtét indikált. Szövődménymentes esetben a műtét időpontja tervezhető. A végzendő műtét: tympanoplastica.
Szövődményes esetben azonnali (24 órán belül) műtét. A műtét, a helyi lelettől függően, a tympanoplastica valamelyik formája. (nyitott vagy zárt tympanoplastica)

4. Műtéti előkészítés

- Laboratóriumi vizsgáltok (vérkép, májfunkció, elektrolitok)
- Belgyógyászati ill. gyermekgyógyászati vizsgálat, indokolt esetekben illetve 50 éves kor felett EKG vizsgálat
- Indokolt esetekben illetve 50 éves kor felett mellkas rtg. vizsgálat
- Vizelet vizsgálat (cukor, genny)

Egészségügyi Minőségfejlesztési és Kórházfőigazgatóság

- Intratracheális narkózisban végzett műtétek eseteiben 1 amp. Atropin és 1 amp. Seduxen inj. i.m. 45 perccel a tervezett beavatkozás előtt
- Helyi érzéstelenítésben végzett műtétek eseteiben felnőttek esetében 1 amp. Pipolphen 1 amp. Atropin és 1 amp. Dolargan im. 45 perccel a tervezett műtét előtt.
- A műtéti terület környékén a hajzat leborotválása 2 cm széles területen (közvetlen a műtét előtt)

5. Posztoperatív teendők

- 24 órás ágynyugalom
- Az első posztoperatív napon a beteg mobilizálható
- Éles fájdalom a műtétet követő napokon komplikációra utaló jel, zavartalan sebgyógyulás mellett nem észlelhető
- Rendszeres kötéscserék, vízmentesség
- Antibiotikum adása egyéni elbírálás alapján (láz, fájdalom esetén).

6. Fizikai aktivitás

- Tympanoplasticát követően 4 hétig javasolt a megerőltető fizikai terheléstől tartózkodni.

7. Betegoktatás

- A betegek figyemét fel kell hívni a rendszeres gondozás jelentőségére
- Az első hónapban hetente, a második hónaptól fél évig havonta kontrol javasolt. Egy év után évente legalább egy alkalommal mikroszkópos fülvizsgálat, audiológiai vizsgálat javasolt.
- Nyitott technikával végzett tympanoplasticák után illetve radikális fülműtéteket követően a műtéti területen felgyülemlett keratin és fülzsír mikroszkóp alatt időnként eltávolítandó
- Pontosan vezetett dokumentáció jelentősége
- Csak akkor úszhat a beteg műtét után, ha az orvos megengedi. Estlegesen „uszodadugó” készítése is szóba jöhet.

Egészségügyi Minőségfejlesztési és Kórháztechnikai Intézet

8. Diagnosztikus és terápiás algoritmus

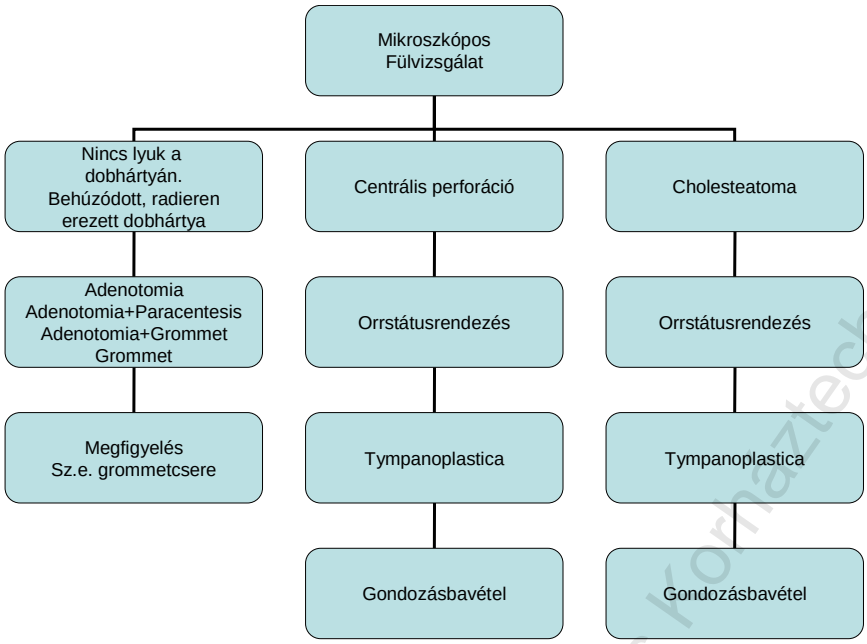

IV. Rehabilitáció

V. Gondozás

VI. Irodalomjegyzék

1. *Bauer, M.:* A dobhártya helyreállításáról
   Fül-Orr-Gégegyógyászat **37**, 67-74, 1991.
2. *Bauer M.:* A dobhártya- és a hallócsontlánc-pótlás autoplasztikus módszerei (Referátum)
   A Magyar Fül- Orr- Gégeorvosok Egyesületének 35. Kongresszusa
   Pécs, 1998. június 17-20.
3. *Bauer M.***:** Autogen csont, a stapesfejet a dobhártyával összekötõ ("rövid" típusú) columella. *34 éves tapasztalat*
   Fül- Orr- Gégegyógyászat **45,** 139-150, (1999)
4. *Bauer, M.***:** A hurutos (catarrhalis) középfülgyulladásról.
   A dobhártya helyzetének jelentősége a differentialdiagnosisban
   Fül-Orr-Gégegyógyászat **48,** 89-98, 2002
5. *Bauer M.***:** Tympanoplastica/Tympanoplasty
   Medicina Budapest 2003
6. *Ráth, G., Balázs K., Gerlinger I., Móricz P., Németh A., Járai T., Bauer M.és Pytel J.*: Közel három évtized gyermek tympanoplasticai anyagának audiológiai nyomonkövetése

Egészségügyi Minőségfejlesztési és Kórháztechnikai Intézet

Fül- Orr- Gégegyógyászat **50**, 357-365, 2004
7. Z. Szabó L. : Évszemle, Fül-orr-gégészet: Az invaginatiós cholesteatoma kialakulásának hatékony preventiója a dobüregi ventiltubus
Magyar Orvos, 2002, április
8. *Z. Szabó L.*: A dobhártya pótlására underlaid technikával beültetett fascialebeny (aponeurosis) beépülése
Fül- Orr- Gégegyógyászat **50**, 86-100, 2004
9. www.peditop.com/ Tananyagok/Krónikus otitis fejezet.

A szakmai protokoll érvényessége: 2008. december 31.

Egészségügyi Minőségfejlesztési és Kórháztechnikai Intézet